

# Erste Evaluierung eines modellbasierten Registrierungsalgorithmus für Röntgenmammogramme und MR–Volumina der Brust

Nicole V. Ruiter<sup>1</sup>, Tim O. Müller<sup>1</sup>, Rainer Stotzka<sup>1</sup>, Hartmut Gemmeke<sup>1</sup>,  
Jürgen R. Reichenbach<sup>2</sup>, Werner A. Kaiser<sup>2</sup>

<sup>1</sup>Institut für Prozessdatenverarbeitung und Elektronik,  
Forschungszentrum Karlsruhe, 76131 Karlsruhe

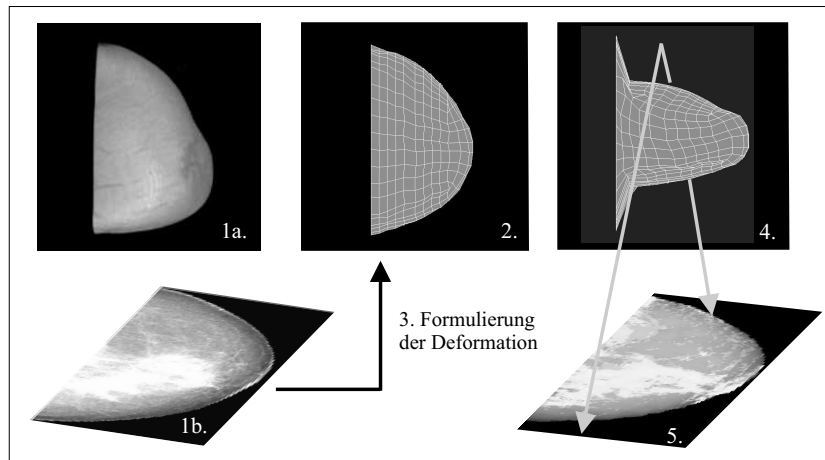
<sup>2</sup>Institut für Diagnostische und Interventionelle Radiologie,  
Universitätsklinikum Jena, 07740 Jena  
Email: ruiter@ipe.fzk.de

**Zusammenfassung.** Die Registrierung von Röntgenmammogrammen und MR–Volumina der weiblichen Brust ermöglicht die Unterstützung multimodaler Brustkrebsdiagnostik durch eine automatische Lokalisierung kleiner Läsionen, die nur in einem der Verfahren sichtbar sind. Unser modellbasierter Registrierungsansatz basiert auf der Deformation eines patientenspezifisch generierten Finite Elemente Modells, welches die massiven Deformationen der Brust während der Röntgenmammographie berücksichtigt. Mit diesem Verfahren konnte die Lokalisierung von Läsionen in sechs klinischen Datensätzen gegenüber eines einfachen rigiden Ansatzes um 78% bzw. 94% verbessert werden.

## 1 Einleitung

Das am meisten genutzte bildgebende Verfahren in der Brustkrebsdiagnose ist die Röntgenmammographie. Röntgenmammogramme sind zweidimensionale Projektionen einer stark deformierten Brust, da die Brust während der Mammographie zwischen zwei Platten um bis zu 50% zusammengedrückt wird. Zum Vergleich mit anderen bildgebenden Verfahren oder zur Unterstützung weiterer Behandlungen muss der Zusammenhang zwischen der deformierten und der undeformierten Brust nur basierend auf Projektionsbildern hergestellt werden. Dies ist sehr aufwendig und schwierig, vor allem wenn die zu lokalisierenden Läsionen klein oder in der inversen Modalität nicht oder nur sehr schlecht sichtbar sind.

Die hier beschriebene Methode unterstützt die multimodale Diagnose und Behandlung von Brustkrebs durch die automatische Überlagerung (Registrierung) von Röntgenmammogrammen und Volumina aus der Magnetresonanztomographie (MRT). Das Hauptaugenmerk der Arbeit liegt auf der Lokalisierung von nicht oder nur schlecht sichtbaren Läsionen ausgehend von der Position der Läsion in der inversen Modalität. Die Genauigkeit der Überlagerung soll die Lokalisierung der kleinsten im MRT sichtbaren Läsionen erlauben und daher im Bereich von 5 mm Abweichung liegen.



**Abb. 1. Vorgehen bei der Registrierung.** 1a) MR-Volumen und 1b) Röntgenmammogramm. 2) Patientenspezifische Geometrie des Simulationsmodells. 3) Formulierung der Deformation. 4) FEM Simulation. 5) Projektion des MR-Volumens der deformierten Brust. Diese kann direkt mit dem entsprechenden Röntgenmammogramm (1b) verglichen werden.

In der Literatur wurden bisher nur drei Registrierungsalgorithmen für Röntgenmammogramme und MR-Volumina vorgeschlagen. Alle Algorithmen registrieren Mammogramme mit direkten Projektionen der undeformierten Brust im MR-Volumen, so dass 3D Effekte der Deformation nicht berücksichtigt werden. Deshalb konnte in unserem ersten Ansatz [1] die erforderliche Genauigkeit für kleinste Läsionen nicht erreicht werden. Behrenbruch et al. [2] überlagerten zwar Läsionen mit ausreichender Genauigkeit, setzen jedoch voraus, dass die Läsionen in beiden Modalitäten deutlich sichtbar sind und benutzen die Kenntnis der Läsionen zur Registrierung. Marti et al. [3] bestimmten nur den Projektionswinkel zwischen MR-Volumen und Röntgenmammogramm.

Zur Unterstützung von multimodaler Diagnose und Behandlung von Brustkrebs im frühen Stadium wurde ein Verfahren zur modellbasierten Registrierung von Röntgenmammogrammen und MR-Volumina entwickelt. Dies ist der erste Registrierungsansatz, der die patientenspezifische 3D Deformation der Brust während der Mammographie berücksichtigt. Die Genauigkeit der Registrierung wurde bei sechs klinischen Datensätzen anhand der Lokalisierung der Position von Läsionen evaluiert.

## 2 Methoden

Das zentrale Problem bei der Registrierung von Röntgenmammogrammen und MR-Volumina ist die unbekannte Deformation der Brust in 3D während der

Mammographie. Pro Deformationsvorgang wird nur eine Röntgenprojektion aufgenommen, so dass die 3D Deformation der Brust nicht nur aus dieser einen Projektion rekonstruiert werden kann. Zusätzlich ist die Deformation sehr patientenspezifisch, da eine große Variabilität durch Unterschiede der Brustform und des Brustaufbaus der verschiedenen Patientinnen, durch die zum Teil sehr unterschiedlichen Patientenpositionen und durch die breit variierenden Deformationsdicken und -kräfte gegeben ist.

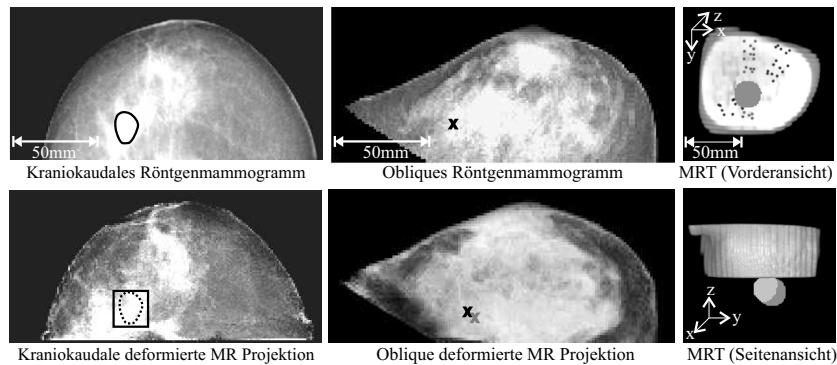
Um dieses Problem zu lösen wird ein 3D Finite Elemente Modell der Brust so deformiert, dass das Resultat der Deformation eine gute Näherung für die im Mammogramm projizierte Brust darstellt. Dabei wird bei der Generierung der Randbedingungen für das einzelne Modell auf die vorhandenen Patientendaten zurückgegriffen um die patientenspezifischen Variationen zu berücksichtigen. Die Geometrie des Modells wird automatisch aus dem MR-Volumen der Patientin generiert. Nach der Modellgenerierung werden die Details der Deformation formuliert. Basierend auf den Simulationsergebnissen kann ein künstliches MR-Volumen der deformierten Brust erstellt werden. Wird dieses projiziert, ist es direkt mit dem korrespondierenden Röntgenmammogramm vergleichbar. In Abb. 1 ist der Simulationsvorgang schematisch dargestellt.

Prinzipiell können die unterschiedlichen physikalischen Eigenschaften der Gewebearten der Brust, z.B. Drüsen- und Fettgewebe, in der Simulation berücksichtigt werden. Wir konnten jedoch zeigen, dass im unteren Bereich der mammographischen Deformation (Verzerrungen  $< 20\%$ ) die unterschiedlichen Gewebearten vernachlässigt werden können und eine einfache neo-hooke'sche Approximation eines linear elastischen Gewebemodells ausreicht, um die Deformation geeignet zu simulieren [4].

Die Randbedingungen für die Deformation der Brust werden anhand des MR-Volumens und des dazu korrespondierenden Röntgenmammogramms formuliert. Die Registrierung wird in drei Schritten durchgeführt: einer Vorregistrierung und zwei aufeinander aufbauenden Simulationsschritten.

In der *Vorregistrierung* wird mittels unseres 2D Registrierungsansatzes [1] der Projektionswinkel und der in der Röntgenmammographie abgebildete Brustausschnitt bestimmt und auf das FEM Modell übertragen, um den globalen Zusammenhang zwischen Röntgenmammogramm und MR-Volumen zu formulieren.

In der *ersten Simulation* wird die Deformation durch die Platten nachgestellt, wie sie bei der Mammographie durchgeführt wird. Dazu wird die spezifische Reduktion des Brustdurchmessers durch die Platten benötigt. Der Brustdurchmesser wird während der Mammographie nicht dokumentiert und muss geschätzt werden. Für die Abschätzung des Durchmessers wird ausgenutzt, dass Brustgewebe als inkompressibel angesehen werden kann. Durch die Approximation des Brustvolumens durch Halbellipsoide ergibt sich durch das Gleichsetzen der Volumina vor und nach der Deformation der deformierte Durchmesser aus den Durchmessern der Brust im MR-Volumen und im Röntgenmammogramm. Diese erste Simulation resultiert in einer ersten Näherung für die 3D Deformation der Brust im Röntgenmammogramm.



**Abb. 2. Beispiele für Evaluierungsergebnisse.** Erste Spalte: Kraniokaudales Röntgenmammogramm und korrespondierende MR-Projektion der deformierten Brust. Die Originalposition der Läsion ist als Polygon, die lokalisierte Position mit einem Rechteck angegeben. Mittlere Spalte: Obliques Röntgenmammogramm und MR-Projektion. Der Mittelpunkt der originalen Läsionsposition ist als dunkles und der rekonstruierte Mittelpunkt als helles  $x$  angegeben. Letzte Spalte: Vordere und seitliche Ansicht eines aufgeschnittenen MR-Volumens. Das originale Volumen der Läsion ist in dunklem, das rekonstruierte Volumen in hellem Grau angegeben.

Vor dem *zweiten Simulationsschritt* wird basierend auf dem Ergebnis der ersten Simulation die Kontur der MR-Projektion mit der Kontur des Röntgenmammogramms verglichen. Die Unterschiede ergeben ein zusätzliches Verschiebungsfeld, das zu den globalen Deformationsrandbedingungen hinzugefügt wird. In der zweiten Simulation wird die Deformation mittels dieser Randbedingungen aktualisiert. Das resultierende, künstliche MR-Volumen der deformierten Brust hat in der Projektion die identische Kontur wie das Röntgenmammogramm.

Für die Lokalisierung von Läsionen im MR-Volumen werden zwei Registrierungen durchgeführt, jeweils mit den zwei Standardmammogrammen unter kraniokaudalem und obliquem Projektionswinkel. Basierend auf diesen Ergebnissen wird für jede Projektion die Position der Läsion in das undeformierte Volumen rückprojiziert und an der Schnittstelle der Rückprojektionen wird die Position der Läsion in 3D lokalisiert.

Die Genauigkeit der Registrierung wurde mittels sechs klinischer Datensätze evaluiert. Jeder Datensatz besteht aus den Standardaufnahmen für die Brustkrebsdiagnose (zwei Röntgenmammogramme und eine dynamische Kontrastmittel unterstützten MR Sequenz). In jedem ist eine Läsion vorhanden, sichtbar in beiden Modalitäten. Die Position und die Darstellung der Läsionen wurden zunächst für die Registrierung vernachlässigt. Nach der Registrierung wurde der Abstand der Mittelpunkte der Läsion im Originalbild und dem registrierten Bild als Qualitätsmaß für die Evaluierung berechnet.

### 3 Ergebnisse

Die mittlere Abweichung der Läsion im Röntgenmammogramm und der MR-Projektion der deformierten Brust beträgt 4,3 mm (Standardabweichung  $\pm 1$  mm, maximale Abweichung 6 mm). Das Volumen der Läsion im MR-Volumen basierend auf den Positionen der Läsion in beiden Röntgenmammogrammen konnte mit einer mittleren Abweichung von 3,9 mm (Standardabweichung  $\pm 1,7$  mm, maximale Abweichung 6,2 mm) lokalisiert werden. Dies entspricht einer Verbesserung von 78% und 94% gegenüber den mittleren Abweichungen von 24 mm und 81 mm nach einer einfachen rigiden Registrierung. Beispielhafte Ergebnisse sind in Abbildung 2 dargestellt.

### 4 Diskussion

Diese neue Methode zur Registrierung von Röntgenmammogrammen und MR-Volumina der weiblichen Brust basierend auf einem Finite Elemente Simulationsmodell der Deformation während der Mammographie ermöglicht die Lokalisierung von Läsionen in der zweiten Modalität. Die Beziehung zwischen der undeformierten 3D Darstellung der Brust im MR-Volumen und der 2D Projektion der deformierten Brust in der Röntgenmammographie kann nun automatisch hergestellt werden. Mögliche Anwendungen des Ansatzes sind z.B. die MRT-gestützte Biopsie von Läsionen, die nur in Röntgenmammogrammen sichtbar sind, oder die Kombination der diagnostischen Information von Röntgenmammogrammen und MR-Volumina zur erleichterten Abklärung unklarer Befunde. Auch die Kombination mit weiteren bildgebenden Verfahren wie z.B. der Ultraschallcomputertomographie ist prinzipiell möglich.

Die Genauigkeit der Position der registrierten Läsion ist nach einer ersten Evaluierung mit sechs klinischen Datensätzen sogar ausreichend, um kleinste im MRT sichtbare Tumore zu lokalisieren. In allen Fällen liegt der Mittelpunkt der registrierten Läsion innerhalb der tatsächlichen Läsion und ist daher auch für die Positionierung bei der Biopsie geeignet. Diese sehr guten Ergebnisse werden nun mit einer größeren Anzahl von Datensätzen im Rahmen einer klinischen Studie evaluiert.

### Literaturverzeichnis

1. Ruiter NV: Matching von Mammogrammen und dreidimensionalen MR-Daten. Diplomarbeit, FZK, 2000.
2. Behrenbruch CP, Yam M, Brady M, et al.: The Use of Magnetic Resonance Imaging to Model Breast Compression in X-ray Mammography for MR/X-ray Data Fusion. Proc. IWDM, 2000.
3. Marti R, Rubin C, Denton D, et al.: Mammographic X-Ray and MR Correspondence. Proc. IWDM, 2002.
4. Ruiter NV, Müller TO, Stotzka R, et al.: Finite Element Simulation of the Breast's Deformation during Mammography to Generate a Deformation Model for Registration. Proc. BVM, 2003.